

Quantifizierung neurodegenerativer Veränderungen bei der Alzheimer Krankheit Evaluierung eines automatischen Verfahrens

Klaus H. Fritzsche¹, Frederik L. Giesel², Philipp A. Thomann³,
Horst K. Hahn⁴, Marco Essig², Hans-Peter Meinzer¹

¹Abteilung für Medizinische und Biologische Informatik, DKFZ Heidelberg

²Abteilung Radiologie, DKFZ Heidelberg

³Sektion Gerontopsychiatrische Forschung, Universitätsklinikum Heidelberg

⁴MeVis Research, Center for Medical Image Computing, Bremen

`k.fritzsche@dkfz-heidelberg.de`

Kurzfassung. Die objektive Bewertung neurodegenerativer Prozesse stellt für die Diagnose und Therapiebegutachtung neuropsychiatrischer Krankheiten eine wichtige Grundlage dar. Computerbasierte radiodiagnostische Verfahren können pathologische Veränderungen in verschiedenen Hirnarealen quantifizieren und hierbei die rein visuelle Beurteilung der Bilddaten ergänzen. Inhalt dieser Studie ist die Evaluation einer voll automatischen Methode zur voxelbasierten Messung atrophischer Veränderungen im Gehirn, wie sie bei der Alzheimer-Demenz (AD) oder der leichten kognitiven Störung (LKS) auftreten. Es wurde eine signifikante Korrelation mit den semiautomatisch extrahierten Volumina der Temporalhörner festgestellt. Die Präzision, Benutzerfreundlichkeit, Beobachterunabhängigkeit sowie die kurze Rechenzeit des automatischen Verfahrens sind wichtige Voraussetzungen für den routinemäßigen klinischen Einsatz.

1 Einleitung

Die hohe Inzidenz der Alzheimer-Demenz (AD) im Alter sowie das steigende durchschnittliche Lebensalter in der heutigen Gesellschaft machen die AD zu einer wachsenden Herausforderung für das Gesundheitssystem. Eine frühe und zuverlässige Diagnose der Krankheit ist äußerst wichtig, da der Verlauf der Krankheit - wenn überhaupt - nur im anfänglichen Stadium beeinflusst werden kann. Der Erfolg neuer Behandlungs- und Therapiemöglichkeiten ist somit eng an die Entwicklung von zuverlässigen Markern gebunden. Zusätzlich sind objektive Kennzahlen in der Entwicklungsphase neuer Therapien äußerst wichtig für die Überwachung des Therapieverlaufes.

Bestehende Verfahren zur Quantifizierung zerebraler Atrophie erfordern oft ein gewisses Maß an Interaktion durch einen Spezialisten [1, 2]. Im routinemäßigen klinischen Einsatz können manuelle Ansätze jedoch den Anforderungen in punkto Reproduzierbarkeit, Zeitaufwand oder auch der Benutzerfreundlichkeit oft nicht entsprechen [3].

Neben den *region of interest* (ROI) basierten Methoden haben deshalb vollautomatische morphometrische Methoden viel Aufmerksamkeit auf sich gezogen [4]. Diese erlauben eine ganzheitliche Analyse des Gehirns und sind unabhängig von der die Untersuchung durchführenden Person. In dieser Arbeit wird ein Vergleich durchgeführt zwischen einer vollautomatischen Methode zur Abschätzung der zerebralen Atrophie (Beschreibung in Fritzsche *et al.* [5]) und einer semi-automatischen, ROI-basierten Segmentierungsmethode [6] auf identischen Datensätzen. Laut einer früheren Studie korreliert das semi-automatisch extrahierte Volumen der unteren Ventrikelhörner signifikant mit manuell gemessenen Volumina des Hippokampus und stellt somit eine verlässliche Referenz dar [7].

2 Material und Methoden

2.1 Auswahl der Probanden

Für die Studie wurden 21 Patienten mit leichter kognitiver Störung (LKS) (Durchschnittsalter 65.2 ± 0.9) sowie 21 gesunde Kontrollpersonen (65.3 ± 0.8) aus der Heidelberger Interdisziplinären Längsschnittstudie des Erwachsenenalters (ILSE) ausgewählt. Als zusätzliche Referenzgruppe standen 10 Patienten mit AD (63.8 ± 7.4) aus der Sektion Gerontopsychiatrische Forschung des Universitätsklinikums Heidelberg zur Verfügung. Es bestanden keine signifikanten Unterschiede zwischen den Probanden in Bezug auf Alter, Geschlecht und Bildungsgrad. Alle Probanden wurden ausführlichen neuropsychologischen Tests unterzogen, und es wurden MR Aufnahmen mit einem klinischen 1,5 Tesla Scanner gemacht (Magnetom Vision, Siemens Medical Solutions, 128 T1-gewichtete koronale Schichtbilder, TR=4ms, Flip=13°, FOV=250mm, Matrix=256 × 256, Schichtabstand 1.8 mm). Ausführlichere Informationen zu Gruppenauswahl und Diagnosemethoden finden sich in Giesel *et al.* [7].

2.2 Semi-automatische Volumenmessung der Ventrikelhörner

Als Referenz wurde eine aktuelle semi-automatische Methode zur Segmentierung der Hirnventrikel herangezogen. Der Segmentierungsalgorithmus basiert hierbei auf mehreren manuell gesetzten Landmarken, welche vom Benutzer an markanten Stellen im Ventrikulärsystem platziert werden. Giesel *et al.* belegten die Korrelation des so vermessenen Volumens der unteren Ventrikelhörner mit dem manuell gemessenen hippocampalen Volumen in einer früheren Studie [7].

2.3 Vollautomatische Atrophieschätzung

Die vollautomatische Kette von Bildverarbeitungsschritten zur Schätzung des Atrophiefortschritts beinhaltet eine Registrierung der Bilddaten in ein gemeinsames Koordinatensystem [5]. Es folgen Verarbeitungsschritte zum Ausgleich von Abweichungen der Histogramme sowie die Entfernung niedrigfrequenter Artefakte in den Bildern. Die statistische Auswertung der individuellen Volumina anhand eines Modells für Bilddaten gesunder Personen liefert einen Index als Maß

Tabelle 1. Mann-Whitney U-Signifikanztests: ns = nicht signifikant; s = signifikant

	AD/Gesund	AD/LKS	LKS/Gesund
Semi-automatisches Verfahren:			
Volumen untere Ventrikelhörner	$p < 10^{-4}$ (s)	$p < 10^{-4}$ (s)	$p = 0.92$ (ns)
Automatisches Verfahren:			
Atrophie linker Hirnlappen	$p < 10^{-4}$ (s)	$p < 10^{-4}$ (s)	$p = 0.13$ (ns)
Atrophie Hippokampus	$p < 10^{-4}$ (s)	$p < 10^{-4}$ (s)	$p = 0.26$ (ns)

für die Atrophie in dem gewünschten Bereich. Es wurden lokale Messungen in der Hippokampusregion in beiden Hemisphären vorgenommen. Außerdem wurden die zusammengenommenen Bereiche des Frontal-, Parietal-, Temporal- und Insellappens der linken Hemisphäre auf atrophische Veränderungen hin untersucht. Statistisches Wissen über die Morphologie eines gesunden Gehirns wurde hierbei apriori aus 37 gesunden, von der Studie unabhängigen Kontrollpatienten gewonnen.

2.4 Statistik

Der Mann-Whitney U-Test wurde als Signifikanztest herangezogen, um die Qualität der Gruppenauftrennung unter Anwendung der verschiedenen Methoden zu überprüfen. Außerdem wurde die Korrelation der Methoden untereinander mit Hilfe des Pearson-Korrelationskoeffizienten ermittelt.

3 Ergebnisse

Die automatischen sowie die semi-automatischen Auswertungen konnten erfolgreich an allen 52 Probanden vorgenommen werden. Die Messergebnisse in der Gruppe der Kontrollpatienten unterschieden sich hoch signifikant von den Ergebnissen in der Gruppe der AD Patienten (s. Tabelle 1). Die unteren Ventrikelhörner wiesen bei AD Patienten ein größeres Volumen auf als bei Kontrollpatienten (semi-automatisches Verfahren). Die mit dem automatischen Verfahren berechneten Schätzwerte für den Atrophiefortschritt in den Hirnlappen sowie im Hippokampusbereich erreichten ein mit dem semi-automatischen Verfahren vergleichbares Signifikanzniveau. Auch die Gruppe der LKS-Patienten ließ sich anhand beider Verfahren hoch signifikant von der AD-Gruppe trennen. Signifikante Unterschiede zwischen der LKS-Gruppe und der Kontrollgruppe konnten anhand keines der Verfahren festgestellt werden (Abb. 1).

Es zeigte sich eine sehr deutliche Korrelation der automatisch extrahierten Messwerte mit den semiautomatischen Referenzwerten (Tab. 2). Die Messungen des Atrophiefortschrittes im Hippokampusbereich korrelierten außerdem sehr stark mit den Messungen des Atrophiefortschrittes in den Hirnlappen (Tab. 2).

Der Zeitaufwand für die Platzierung der Landmarken während der Ventrikelsegmentierung beträgt zwei bis drei Minuten [7]. Der automatische Ansatz benötigt keine Interaktion und eine Rechenzeit von zirka einer Minute.

Tabelle 2. Pearson-Korrelation der automatisierten Atrophiemessungen untereinander sowie mit den semiautomatisch gemessenen Volumina der Temporalhörner für die Hypothese der Unkorreliertheit: VUV = Volumen untere Ventrikelhörner; LH = Linke Hirnlappen; HIPP = Hippokampusregion

	r	p
VUV / Atrophie LH	0.78	$< 10^{-10}$
VUV / Atrophie HIPP	0.83	$< 10^{-13}$
Atrophie LH / Atrophie HIPP	0.83	$< 10^{-13}$

4 Diskussion

Die hohe Korrelation der Messwerte der beiden Verfahren sowie die vergleichbaren Ergebnisse der Signifikanztests zeigen, dass die automatische Auswertung im Vergleich zu der interaktiven Methode mindestens gleichwertige Ergebnisse liefert.

Mit keinem der Verfahren ist eine signifikante Trennung der Patienten mit LKS von den gesunden Probanden gelungen. Diese Tatsache ist auf den ersten Blick nicht vereinbar mit früheren Ergebnissen (Fritzsche *et al.* [5]). Nach Meinung der Autoren ist die Auswahl der Stichprobe für diesen Effekt verantwortlich. In der vorliegenden Studie wurde die Probandenauswahl rein zufällig und populationsbasiert vorgenommen. In anderen Studien wird oft mit Patienten gearbeitet, die schon mit Problemen zum Arzt kommen und sich somit mit größerer Wahrscheinlichkeit bereits in einem fortgeschrittenen Stadium der LKS befinden.

Die lokale Einschränkung der automatischen Auswertung auf den Bereich des Hippokampus konnte die Aussagekraft der Ergebnisse nicht entscheidend verbessern. Die lokalen Messungen korrelieren stark mit den weit gefassteren Messungen im Bereich der Hirnlappen, auch die erreichten Signifikanzniveaus sind identisch.

Abschließend lässt sich feststellen, dass der hier zu evaluierende, vollautomatische Ansatz zuverlässige und qualitativ hochwertige Ergebnisse liefert. Die

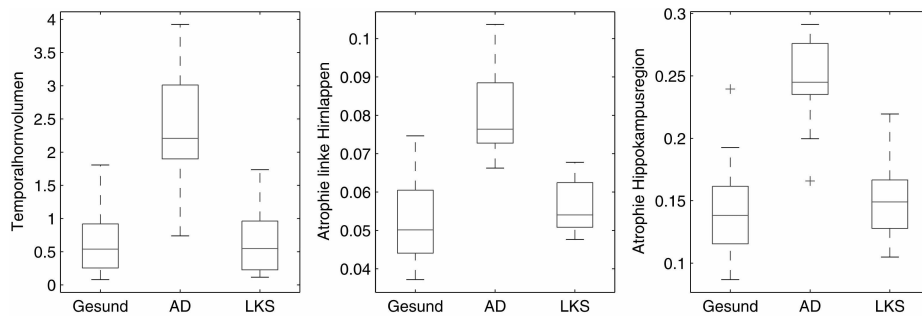


Abb. 1. Gruppenweise Ergebnisse des semi-automatischen Messverfahrens (links) und des automatischen Verfahrens (mitte, rechts)

Methode bringt den Vorteil der Benutzerunabhängigkeit und Reproduzierbarkeit mit sich. Außerdem ist der Zeitaufwand für die Auswertung äußerst gering. Die grundsätzlichen Voraussetzungen für den routinemäßigen Einsatz im Bereich der computergestützten Diagnose sowie bei der Therapiebegleitung sind somit gegeben.

Literaturverzeichnis

1. de Leon MJ, Golomb J, et al. The radiologic prediction of Alzheimer disease: The atrophic hippocampal formation. *Am J Neuroradiol.* 1993.
2. Bottino CM, Castro CC, Gomes RL, et al. Volumetric MRI measurements can differentiate Alzheimer's disease, mild cognitive impairment, and normal aging. *Int Psychogeriatr.* 2002;14(1):59–72.
3. Albert M, DeCarli C, DeKosky S, et al. The Use of MRI and PET for Clinical Diagnosis of Dementia and Investigation of Cognitive Impairment: A Consensus Report. Alzheimer's Association Neuroimaging Workgroup; 2004.
4. Lehéricy S, Marjanska M, Mesrob L, et al. Magnetic resonance imaging of Alzheimer's disease. *Eur Radiol.* 2007;17(2):347–62.
5. Fritzsche K, Wangenheim A, Dillmann R, et al. Automated MRI-based quantification of the cerebral atrophy providing Ddiagnostic information on mild cognitive impairment and Alzheimer's Disease. In: *The 19th IEEE International Symposium on Computer-Based Medical Systems*; 2006.
6. Hahn K, Rexilius J, Schlüter M, et al. Fast and robust quantification of parahippocampal atrophy via temporal horn index. *Proc BVM.* 2004; p. 371.
7. Giesel FL, Thomann PA, Hahn HK, et al. Comparison of manual direct and automated indirect measurement of hippocampus using magnetic resonance imaging. *Eur J Radiol.* 2007.